

LAPORAN KASUS

MANAJEMEN ANESTESI PROSEDUR FONTAN

ANAESTHESIA MANAGEMENT IN FONTAN PROCEDURE

*Akhmad Ridconi**, *Budi Nugroho***

*Dokter anestesi divisi thoraks dan kardiovaskuler RSUD M. Ansari Saleh, Banjarmasin, Kalimantan Selatan, Peserta program studi pendidikan fellowship/konsultan anestesi kardiovaskuler RS Jantung dan Pembuluh Darah Harapan Kita Jakarta

**Dokter anestesi dan staff pengajar program studi pendidikan fellowship/konsultan anestesi kardiovaskuler RS Jantung dan Pembuluh Darah Harapan Kita Jakarta

ABSTRACT

Introduction

Single ventricle is a complex congenital heart disease, and living with this has numerous restrictions. The natural history of a univentricle heart without cardiac surgery is calamity. Fontan procedure is a surgical option that can be offered to patients with single ventricle. The outcome of Fontan procedure is affected by several factors including patients, procedure, management, and gradual increase in right-side venous pressure. By the pass of time right ventricular failure deteriorate the function of system include increased pulmonary vascular resistance, increased systemic venous pressure, chronic low-cardiac output state, right ventricular dysfunction, and failure of the single ventricle repair.

Case presentation

This study presents a 19 year old woman with Double outlet right ventricle, ventricular septal defect, pulmonary stenosis, patent ductus arteriosus, bilateral superior cava vein, who underwent a Fontan procedure.

Conclusion

Fontan procedure will increase the survival of patients. The long term outcomes of patients are associated with numerous complications. The absence of patients compliance and close follow up, the consequence is catastrophic.

Keyword : Congenital heart disease, Single ventricle, Fontan procedure, physiology

ABSTRAK

Pendahuluan

Single ventricle merupakan kelainan jantung kongenital kompleks, dan seseorang yang hidup dengan kelainan ini akan disertai dengan sejumlah keterbatasan. Tanpa terapi bedah, univentrikel akan menjadi malapetaka. Prosedur Fontan merupakan teknik pembedahan terpilih yang dapat diterapkan pada pasien dengan *single ventricle*. Hasil prosedur Fontan dipengaruhi oleh beberapa faktor termasuk faktor, prosedur, pengelolaan, dan tekanan vena sisi kanan berangsur-angsur akan meningkat. Seiring dengan berjalannya waktu gagal jantung kanan akan mengalami penurunan fungsi

sistem, meliputi peningkatan resistensi pembuluh darah pulmoner (PVR), peningkatan tekanan vena sistemik (SVR), *low-cardiac output* kronis, disfungsi ventrikel kanan, dan kegagalan prosedur perbaikan *single ventricle*.

Presentasi Kasus

Wanita 19 tahun dengan Double Outlet Right Ventricle, Ventricular Septal Defect, Pulmonal Stenosis, Patent Ductus Arteriosus, Bilateral Superior Vena Cava yang akan menjalani prosedur Fontan.

Kesimpulan

Prosedur Fontan akan meningkatkan usia harapan hidup pasien. Keberhasilan jangka panjang ditentukan oleh banyaknya komplikasi. Dalam kondisi tidak adanya ketaatan

PENDAHULUAN

Pada awal tahun 1699, Chemineau menggambarkan jantung yang terdiri dua atrium tapi hanya memiliki satu ventrikel.¹ Pada tahun 1971, Francis Fontan dan Eugene Baudet pertama kali yang mendeskripsikan prosedur yang mengalihkan semua darah balik vena sistemik menuju ke arteri pulmonal tanpa perantara ventrikel sebagai tindakan bedah paliatif pada kasus atresia trikuspid.² Kemajuan teknik bedah dan manajemen anestesi menghasilkan *survival rate 10 years* diatas 90% setelah tindakan paliatif fontan sehingga pasien dengan kelainan jantung kongenital bisa bertahan hingga dewasa. Pemahaman tentang anatomi dan fisiologi dibutuhkan untuk mendapatkan hasil yang optimal.³ Seleksi pasien untuk tindakan fontan sebaiknya irama jantung yang sinus, mempunyai ukuran arteri pulmonalis yang adekuat dan fungsi ventrikel yang baik sehingga menghasilkan *outcome* yang baik.^{4,5}

Prosedur fontan adalah suatu tindakan yang menghubungkan Vena Cava

Superior dengan cabang arteri pulmonalis pada sisi ipsilateral dan kemudian melakukan anastomosis antara Vena Cava Inferior dan Arteri Pulmonalis. Anastomosis antara Vena Cava Inferior dan Arteri Pulmonalis dapat dilakukan secara intrakardiak (intra atrial lateral tunnel) maupun ekstrakardiak. Tujuan prosedur ini adalah untuk meyiapkan jantung dengan *single ventricle* agar dapat mengalirkan darah ke sirkulasi sistemik dan mengarahkan semua aliran darah balik ke sirkulasi pulmonal tanpa melewati jantung.⁶

KASUS

Seorang wanita umur 19 tahun dengan berat badan 34 kg dan tinggi badan 140 cm dengan keluhan cepat lelah disertai biru jika aktifitas berlebih sejak 2 tahun, spell (+), riwayat RRTI (*Recurrent Respiratory Tractus Infection*) (+), FFT (*Failure to Thrive*) (+). TD: 109/63, Nadi: 98x/m, RR: 20x/m, SpO2: 80%. S1-2 normal, *murmur* +, akral hangat, edema -/-, sianosis +/+, *clubbing finger* +. Pada pemeriksaan elektrokardiografi menunjukkan irama

sinus.

Ekokardiografi:

Situs solitus, AV discordance, semua PV ke LA

SVD (+), VSD inlet (+), PDA (-)

Kontraktilitas LV baik, Kontraktilitas RV baik, TAPSE 1,3 cm

Aorta dan PA keluar dari RV dengan Ao/PA anterior kiri/posterior

PS infundibuler severe PG 75 mmHg, PA konfluens

Arcus aorta di kiri, coartatio Ao (-)

Kesimpulan: DORV, VSD inlet, PS infundibuler severe, SVD

Diagnosa kerja

Double Outlet Right Ventricle

Ventricle septal defect

Pulmonal stenosis infundibular

Malposisi Great Arteries

Bilateral SVC

Patent Ductus Arteriosus

Pada hari pelaksanaan operasi, pasien dibawa ke kamar operasi dan pemasangan jalur vena perifer pada vena dorsum manus sinistra serta pemasangan monitor elektrokardiografi (EKG), *pulse oximetry* kemudian dilakukan induksi anestesi. Pasien diberi oksigenasi. Induksi dengan

fentanyl 200 ug, propofol 50 mg, vecuronium 10 mg iv. Tanda vital pra induksi TD 90/60mmHg, HR 82 x/menit, dilakukan intubasi endotrakeal dengan ETT no 6,5, dengan kedalaman 18 cm. Pengaturan ventilator mode volume kontrol (VC) dengan volume tidal (TV) 320, RR 12 x/mnt, I:E = 1:2, Fi O₂ 50%. Maintenance anesthesia dengan sevofluran 1-2 vol% pada kombinasi 50% oksigen : 50% udara. Setelah induksi dilakukan pemasangan suhu (nasal), *arteri line* pada arteri radialis sinistra, *central venous catheter* di femoralis dextra. Pada saat itu didapatkan tekanan vena sentral 12 cmH₂O, SpO₂ 100%.

Durante operatif dilakukan pemeriksaan langsung pada arteri pulmonal utama untuk menilai tekanan arteri pulmonal untuk mengambil keputusan tindakan bedah. Nilai yang didapatkan 10 mmHg sehingga keputusan yang diambil untuk tindakan bedah adalah prosedur fontan. Operasi berlangsung selama 165 menit dengan *Ao X time* 46 menit; *CPB time* 165 menit, *ischemic time* 42 menit. Durante operasi dilakukan

Fontan ekstrakardiak konduit goretex diameter 22 mm dengan fenestrated

Bilateral BCPS

Potong MPA

Ligasi dan potong PDA

Atrial septektomi

Post cross clamp off terjadi VF dan dilakukan DC shock 1 x 10 joule, irama sinus bradikardi kemudian menjadi irama sinus. Setelah operasi, pasien dipindahkan ke ICU dalam pengaruh obat anestesi dan terintubasi dengan *support* dobutamin 5 ug/kgbb/m. Ekstubasi dilakukan sekitar empat jam setelah masuk ruang PICU

PEMBAHASAN

Single ventricle digunakan pada keadaan dimana percampuran komplet darah dari vena pulmonal dan vena sistemik yang terjadi pada tingkat atrium atau ventrikel dan ventrikel kemudian didistribusikan keluar menuju jaringan sistemik dan pulmonal. *Double outlet right ventricle* merupakan suatu penyakit jantung kongenital yang melibatkan *right ventricular outflow tract* yang mana kedua arteri besar muncul dari ventrikel kanan. Kejadian *double outlet right ventricle* adalah 0,09 kasus per 1.000 kelahiran.⁴

Berdasarkan lokasi *ventricle septal defect* (VSD) dalam hubungan terhadap arteri besar, *double outlet right ventricle* dibagi atas 4 kategori:⁷

- DORV dengan VSD subaortik
- DORV dengan VSD subpulmonal
- DORV dengan VSD doubly committed
- DORV dengan VSD noncommitted
- Evaluasi preoperatif sangat penting

untuk melakukan perencanaan anestesi untuk anak dengan *double outlet right ventricle*. Kelainan jantung yang signifikan secara klinis berdasarkan pada riwayat dan progresifitas penyakit pasien. Manifestasi klinis dapat bervariasi dari sianosis sampai gagal jantung kongestif, masalah pernapasan, dan gagal tumbuh kembang.⁷ Disfungsi jantung sangat penting untuk diketahui karena dapat mempengaruhi teknik anestesi yang digunakan. EKG dan riwayat aritmia harus dievaluasi. Diskusi dengan ahli bedah tentang rencana tindakan yang akan dilakukan dan hal-hal spesifik terhadap suatu kasus merupakan hal penting.^{4,5,6,8}

Pemahaman lengkap tentang anatomi dan fisiologi pasien yang didapat dengan mengevaluasi ekokardiografi, data kateterisasi jantung dan imaging (MRI, *CT scan*). Pada beberapa kasus anatomi *single ventricle* selalu ada obstruksi ke aliran darah pulmonal atau sistemik sebagai hasil obstruksi komplit atau hampir komplit aliran masuk atau aliran keluar. Pada keadaan ini terdapat sumber aliran darah pulmonal dan sistemik untuk menjamin kelangsungan hidup setelah lahir. Pada beberapa contoh *single ventricle* terjadi hubungan langsung antara aorta dan arteri Pulmonal melalui *Patent Ductus Arteriosus* (PDA) sebagai sumber tunggal aliran darah sistemik atau dari aliran darah pulmonal.⁹

Pasien bertahan hidup hingga dewasa disebabkan oleh adanya PDA dan

adanya stenosis pulmonal. Aliran darah sistemik yang kembali ke atrium kanan yang mengandung kadar oksigen yang rendah akan dialirkan ke ventrikel kanan. Aliran darah yang ada di atrium dan ventrikel terjadi percampuran antara darah yang teroksigenasi dan tidak teroksigenasi. Kemudian darah dialirkan ke arteri pulmonal untuk kembali ke paru dan ke sistemik melalui PDA (sianosis). Adanya stenosis pulmonal sangat menguntungkan pada pasien ini oleh karena tidak terjadi hipertensi pulmonal yang dapat menyebabkan gagal jantung.

Anestesi dengan teknik *balance anesthesia* yang terdiri fentanyl dan obat anestesi inhalasi. Strategi ventilasi didasarkan pada fisiologi kasus pasien dengan tujuan menyeimbangkan aliran darah sistemik dan paru. Konsentrasi inspirasi oksigen, penggunaan hiper/hipoventilasi, dan pH dapat digunakan untuk mengatur tahanan pembuluh darah paru. Pada pasien dengan aliran darah sistemik tergantung *patent ductus arteriosus*, CO₂ terinspirasi dapat digunakan untuk meningkatkan curah jantung sistemik.⁷

Anesthesiologist sebaiknya melakukan induksi yang mempunyai efek minimal terhadap kontraksi otot jantung, curah jantung, dan aliran darah pulmonal. Induksi anestesi dapat dilakukan dengan menggunakan anestesi inhalasi seperti sevofluran atau dengan intravena. Pada dewasa dan neonatus

yang memiliki akses intravena dapat menggunakan teknik induksi berbasis opioid, dibandingkan dengan sebagian besar bayi dengan induksi inhalasi masker dengan sevofluran. Monitoring yang diperlukan seperti EKG, probe saturasi oksigen, ETCO₂, suhu, *arteri line* dan *central line*. Monitoring NIRS digunakan pada sebagian besar neonatus dan bayi maupun dewasa. Akses intravena diperlukan untuk melakukan induksi. Beberapa pasien mungkin dilakukan redo sternotomi atau repair kompleks dan hal ini penting untuk diketahui agar dapat memiliki akses vena untuk transfusi cepat produk darah serta kanulasi femoral dilakukan bila sewaktu-waktu terjadi perdarahan hebat.⁷

Intraoperatif, fokus utama adalah mempertahankan curah jantung yang cukup. *Preload* yang adekuat, kontraktilitas dan pengisian ventrikel yang baik serta mencegah peningkatan afterload. Ekokardiografi transesofageal sangat penting pada pasien dengan *double outlet right ventricle* dan dilakukan sebelum memulai operasi dan setelah penyapihan dari *cardiopulmonary bypass* (CPB).^{7,8}

Anatomi dan fisiologi *single ventricle* yang kompleks, memerlukan keputusan tindakan bedah yang tepat. Pertimbangan dilakukan tindakan awal hanya BCPS menjadi fontan setelah dilakukan pemeriksaan tekanan arteri pulmonal dengan pemeriksaan

langsung pada arteri pulmonal utama. Nilai yang diharapkan dibawah 15. Beberapa penilaian lain yang perlu dipertimbangkan berdasar *ten commandments*:⁵

Umur > 4 tahun

Irama jantung sinus

Venous return sistemik normal

Volume atrium kanan normal

Tekanan arteri pulmonal utama < 15 mmHg

Resistensi arteriol pulmonal < 4 Wood units/m²

Rasio arteri pulmonal-aorta > 0,75

LVEF normal > 0,60

Katup mitral kompeten

Tidak ada distorsi arteri Pulmonal

Setelah tindakan bedah dan sebelum penghentian CPB, obat inotropik dimulai dan irama jantung dievaluasi. Beberapa kasus menggunakan milrinon dan epinefrin dan neonatus membutuhkan pemberian kalsium. Tindakan fontan dapat menyebabkan aritmia atrium dan ventrikel dan pemasangan pacing sementara diperlukan sebelum dilakukan pemisahan dari mesin CPB. TEE digunakan untuk mengevaluasi tindakan bedah setelah penghentian CPB dan fokus pada fungsi ventrikel, adanya *residual shunting* intrakardiak,

patensi dari *ventricular outflow tracts*, dan katup AV yang adekuat. Setelah tindakan bedah dan hemodinamik optimal, protamin diberikan.

Monitoring *central line* setelah dilakukan tindakan fontan akan berubah fungsi menjadi tekanan arteri pulmonal. Hal ini terjadi oleh karena vena cava superior dan vena cava inferior dihubungkan langsung ke cabang arteri pulmonal.^{5,7} Aliran darah dari vena sistemik ke sirkulasi pulmonal merupakan aliran pasif, yang mana peningkatan tahanan pembuluh darah pulmonal dapat mempengaruhi pengisian ventrikel dan curah jantung. Hal ini harus dicegah terjadinya peningkatan tahanan pembuluh darah pulmonal yang diakibatkan oleh hipoksia, hiperkarbia, asidosis, hipotermia, anestesi atau analgetik yang tidak adekuat dan pemakaian PEEP yang tinggi.¹⁰

Prosedur bedah yang dilakukan adalah tindakan fontan ekstrakardiak mempunyai keuntungan diantaranya mempertahankan tekanan atrium yang normal, menghindari manipulasi terhadap atrium dan eliminasi jahitan yang pada atrium sehingga menurunkan kejadian aritmia atrium dalam jangka pendek dan panjang. Tindakan fenestrasi bertujuan untuk mengurangi tekanan vena cava inferior jika tahanan vena pulmonal meningkat dan untuk menambah preload sistemik dan curah jantung.^{6,10}

Memahami fisiologi sirkulasi Fontan

penting untuk manajemen anestesi yang optimal. Perbedaan utama dari kesuksesan sirkulasi Fontan adalah tekanan vena sistemik, tahanan vena pulmonalis, fungsi katup atrioventrikuler, irama jantung dan fungsi ventrikel. Gangguan beberapa faktor tersebut akan mempengaruhi curah jantung. Irama sinus untuk mempertahankan preload ventrikel dan curah jantung. Disfungsi jantung dapat diatasi dengan topangan inotropik dan pengurangan afterload sistemik.^{6,10}

Volume intravaskuler adalah penentu utama tekanan vena sentral, hipovolemia kurang ditolerir. Tekanan vena sentral yang berubah fungsi sebagai arteri pulmonal menjadi penentu aliran darah pulmonal. Peningkatan tekanan gradient transpulmoner menggambarkan peningkatan tahanan vena pulmonal. Tekanan vena sentral yang tinggi (> 20 mmHg) dan berfungsi sebagai monitor arteri pulmonal setelah tindakan fontan menggambarkan peningkatan tahanan vena pulmonal atau disfungsi jantung.^{6,10}

Pemberian tekanan positif akan menurunkan *preload* dan meningkatkan tahanan vena pulmonal. Tekanan intrathorax sangat mempengaruhi aliran darah pulmonal yang bersifat pasif sehingga pengaturan ventilasi dengan mempersingkat waktu inspirasi, tidal volume yang optimal dan rendahnya frekuensi napas, meminimalkan *positive end expiratory pressure*

(PEEP) diharapkan dapat menghasilkan aliran darah pulmonal yang optimal.^{6,10}

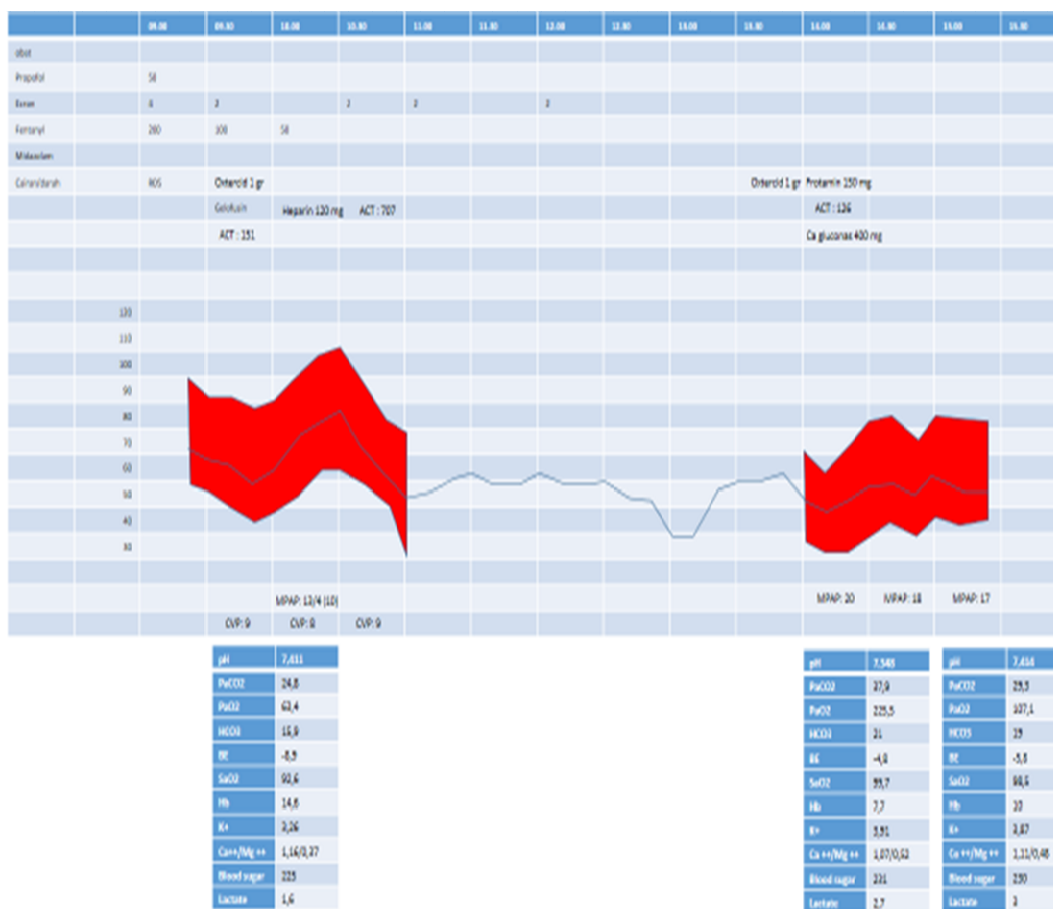
Ekstubasi dini setelah klinis dan hemodinamik stabil sangat bermanfaat pada prosedur fontan. Hal ini oleh karena tekanan intrathorakal yang menyebabkan tekanan negatif pada ventilasi spontan (inspirasi) akan menyebabkan aliran darah balik melalui vena cava superior dan vena cava inferior meningkat sehingga akan memperbaiki aliran darah pulmonal. Aliran darah pulmonal yang baik akan menghasilkan curah jantung yang cukup pada tindakan prosedur fontan. Monitoring post operatif terhadap resiko komplikasi seperti perdarahan, disritmia, tromboemboli, disfungsi jantung. Pengaturan posisi untuk mencegah peningkatan tekanan vena sistemik dan hipoperfusi serebral sehingga dapat mencegah komplikasi lanjut terhadap kejadian kegagalan prosedur fontan.^{6,10}

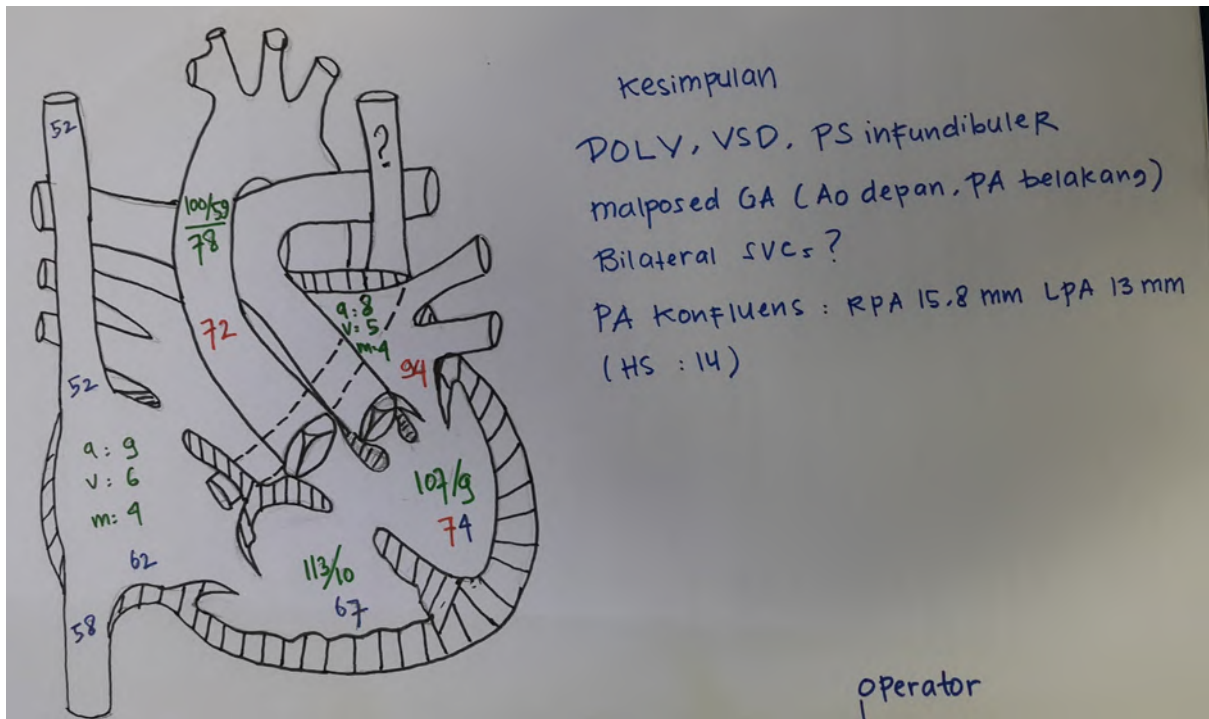
Komplikasi setelah tindakan fontan berhubungan dengan peningkatan tekanan vena dan kongesti serta *low cardiac output*. Beberapa komplikasi tindakan fontan seperti intoleransi latihan, disfungsi ventrikel, gangguan konduksi dan irama jantung, hepatomegali, gangguan limfatik (*protein losing enteropathy*, efusi pleura, ascites dan oedem perifer). *Follow up* yang berkesinambungan diharapkan dapat memantau dan mencegah komplikasi lanjut serta meningkatkan kualitas hidup terhadap

Tabel 1. Pemeriksaan laboratorium 13-3-2015

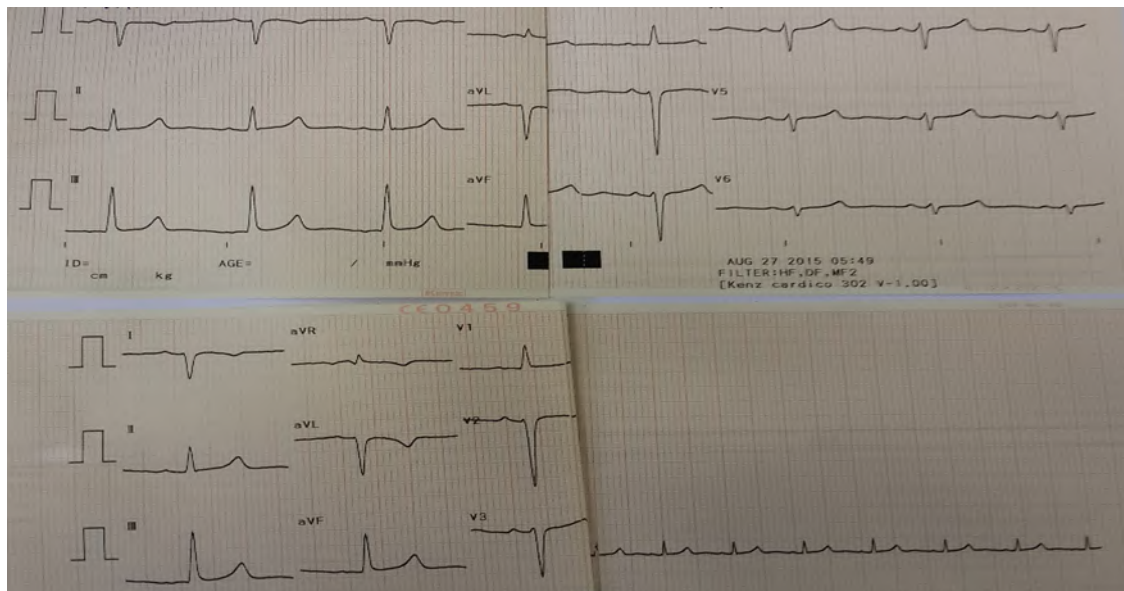
Hb	13	SGOT	17	PH	7,43
Lekosit		SGPT	17	pCO2	29
Hematokrit	45	Albumin	4,8	pO2	99
Trombosit	284.000	APTT	36,6	HCO3	19,3
Gol drh/Rhesus	O/+	Glukosa	121	BE	-3,3
BUN	23	Natrium	133	Sat O2	98
Ureum	11,54	Kalium	3,7	Kalsium	1,28
Kreatinin	0,71	Klorida	112	Magnesium	0,5

Tabel 2. Hemodinamik

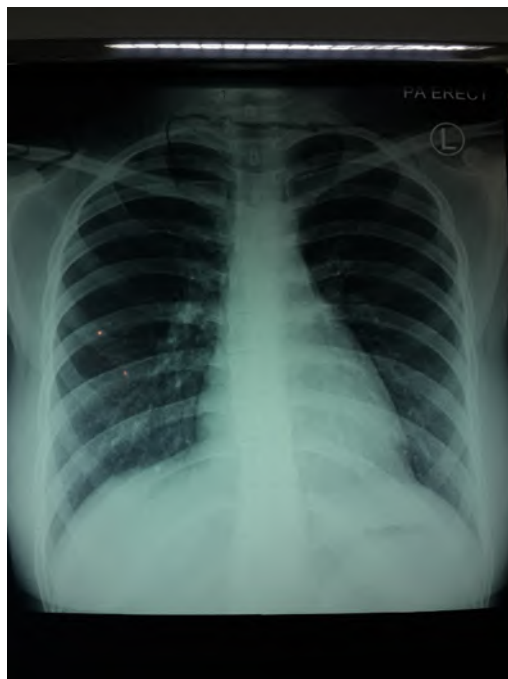




Gambar 1. Kateterisasi



Gambar 2. Elektrokardiografi: SR, Q di V1-V3, ST elevasi V1-V3, T inv V4-V5



Gambar 3. Rontgen thorax: CTR 50%, segmen Ao Po normal, pinggang jantung mendatar, apex downward, infiltrat (-), kongesti (-), oligemia (+)

DAFTAR PUSTAKA

1. Peacock TB. Malformations of the heart. In: Peacock TB, ed. *On Malformations of the Human Heart: With Original Cases*. London, UK: John Churchill: 1958;10-102.
2. Fontan F, Baudet E. Surgical repair of tricuspid atresia. *Thorax*. 1971;26: 240-248.
3. Khairy P et al. Long-term survival, modes of death, and predictors of mortality in patients with Fontan surgery. *Circulation*. 2008;117: 85-92.
4. Das S et al. Perioperative management of combined surgery for phaeochromocytoma and double outlet right ventricle: a rare combination. *Indian J anaesth*. 2015;59(6): 378-380.
5. Feinstein et al. HLHS: Current consideration and Expectations. *JACC*. 2012; S1-S42.
6. Nayak et al. The Fontan Circulation. Continuing Education in Anesthesia, Critical Care & Pain. 2008;8;1:26-30.
7. Spaeth PJ. Perioperative management of DORV Case.
8. Cannesson M et al. Anesthesia for noncardiac surgery in Adult with congenital Heart disease. *Anesthesiology*. 2009;111: 432-40.
9. DiNardo AJ. Physiology of single ventricle, birth and beyond. *Revista Mexicana de Anestesiologia*. 2010;33: S275-277.
10. Kothandan H et al. Fontan physiology: Anesthetic implications for non cardiac surgery. *Int J Anesthetic Anesthesiol*. 2015;1-4.
11. Gewillig M. The fontan circulation. *Heart*. 2005;91(6): 839-46.
12. Deal JB et al. Management of the Failing Fontan Circulation. *Heart*. 2012;98:1098-1104.