

Manajemen Anestesi Perioperatif Pasien Kardiomiopati Hipertrofi Obstruksi

Perioperative Anesthesia Management of a Patient with Hypertrophic Obstructive Cardiomyopathy

Ni Putu Novita Pradnyani✉, Chairil Gani Koto

SMF Anestesi dan Perawatan Intensif Pasca Bedah, Rumah Sakit Jantung dan Pembuluh Darah Harapan Kita, Jakarta, Indonesia

✉Korespondensi: novita.pradnyani@gmail.com

ABSTRACT

Background: Hypertrophic cardiomyopathy (HCM) is an autosomal dominant disorder. An important cause of sudden death in young adults. Although often asymptomatic, the presenting features of hypertrophic cardiomyopathy are heart failure such as shortness of breath, chest pain on exertion, syncope or pre-syncope, arrhythmias, and sudden cardiac death. Signs that can be found include hypotension, low pulse rate, left ventricular heave, ejection systolic murmur, and mitral regurgitant murmur. Patients with this condition cause challenges to anesthesiologists in elective and emergency surgery.

Case: A 29-year-old female patient, diagnosed with hypertrophic obstructive cardiomyopathy and vegetations was planned right ventricular outflow tract (RVOT) and left ventricular outflow tract (LVOT) myectomy, vegetation evacuation. During surgery hemodynamics was maintained heart rate between 60-90 beats per minute, blood pressure on average 60-70 mmHg. End tidal carbon dioxide (EtCO₂) was maintained between 35-40 mmHg and central venous pressure (CVP) was kept high in the pre- and post-bypass periods. During the weaning period until post-bypass, hemodynamics was maintained with milrinone (0.375 mcg/kgBW/min) and a temporary pacemaker (TPM) was installed because of the atrioventricular (AV) block rhythm. The patient underwent septal myectomy, LVOT release, double chamber right ventricular (DCRV) resection, and evacuation of vegetation. After surgery, the patient was treated in the intensive care unit (ICU). During treatment in the ICU, the problems encountered were malignant arrhythmias.

Discussion: Anesthetic technique and perioperative management of these patients should aim to maintain hemodynamic stability, maintaining adequate preload and afterload. Avoiding vasodilators and avoiding agents that increase contractility are very important in the management of these patients. Intraoperative goals include maintaining sinus rhythm, minimizing stress stimuli and minimizing or preventing left ventricular outflow tract obstruction.

Conclusion: *Hypertrophic cardiomyopathy causes many challenges regarding anesthetic management. Adequate preload, control of sympathetic stimulation, heart rate and increased afterload are required to reduce LVOT obstruction.*

Keywords: *hypertrophic obstructive cardiomyopathy; left ventricular outflow track obstruction; myectomy; perioperative anesthesia; transesophageal echocardiography*

ABSTRAK

Latar Belakang: Kardiomiopati hipertrofi (HCM) adalah kondisi dominan autosomal. Penyebab penting kematian mendadak orang dewasa muda. Meskipun sering tanpa gejala, gejala yang muncul pada kardiomiopati hipertrofi adalah gagal jantung seperti sesak napas, nyeri dada pada aktivitas, sinkop atau pra-sinkop, aritmia, dan kematian mendadak. Tanda-tanda yang bisa ditemukan seperti hipotensi, denyut nadi rendah, *heave* ventrikel kiri, murmur sistolik ejeksi, dan murmur regurgitasi mitral. Pasien dengan kondisi ini menjadi tantangan untuk ahli anestesi dalam operasi elektif dan gawat darurat.

Kasus: Pasien wanita 29 tahun, dengan diagnosa kardiomiopati hipertrofi obstruksi dan vegetasi yang akan dilakukan tindakan miektomi saluran keluar ventrikel kanan (RVOT), saluran keluar ventrikel kiri (LVOT), dan evakuasi vegetasi. Selama operasi hemodinamik dipertahankan untuk menjaga denyut jantung antara 60-90 denyut per menit, tekanan darah rata-rata 60-70 mmHg. *End tidal carbon dioxide* (EtCO₂) dipertahankan antara 35-40 mmHg dan *central venous pressure* (CVP) dijaga tetap tinggi pada periode sebelum dan sesudah *bypass*. Periode *weaning* hingga pasca *bypass*, hemodinamik dipertahankan dengan milrinon (0,375 mcg/kgBB/menit) dan dilakukan pemasangan *temporary pacemaker* (TPM) karena didapatkan irama *atrioventricular* (AV) *block*. Pasien dilakukan miektomi septum, *release* LVOT, reseksi *double chamber right ventricular* (DCRV), dan evakuasi vegetasi. Pascaoperasi pasien dirawat di *intensive care unit* (ICU). Selama perawatan di ICU permasalahan yang dihadapi yaitu aritmia maligna.

Pembahasan: Teknik anestesi dan manajemen perioperatif pasien ini harus bertujuan untuk menjaga stabilitas hemodinamik, mempertahankan *preload* dan *afterload* yang memadai. Menghindari vasodilator dan menghindari agen yang meningkatkan kontraktilitas sangat penting dalam pengelolaan pasien ini. Tujuan intraoperatif termasuk mempertahankan irama sinus, meminimalkan rangsangan stres dan meminimalkan atau mencegah obstruksi saluran keluar ventrikel kiri.

Kesimpulan: Kardiomiopati hipertrofi menimbulkan banyak tantangan unik mengenai pelaksanaan anestesi. *Preload* yang memadai, kontrol stimulasi simpatik, denyut jantung dan peningkatan *afterload* diperlukan untuk mengurangi obstruksi saluran keluar ventrikel kiri.

Kata Kunci: anestesi perioperatif; kardiomiopati hipertrofik obstruksi; miektomi; obstruksi saluran keluar ventrikel kiri; *transesophageal echocardiography*

PENDAHULUAN

Kardiomiopati adalah penyakit pada otot jantung dan bisa disertai dengan disfungsi jantung. Awalnya didefinisikan sebagai kondisi dengan aetiologi yang tidak diketahui, reklasifikasi *World health organization* pada tahun 1995 diperluas untuk mencakup semua penyebab yang diketahui dan didasarkan pada fitur anatomi dan fisiologis. Dalam klasifikasi ini, tiga jenis utama kardiomiopati yang diidentifikasi yaitu dilatasi, hipertrofi, dan restriktif.¹

Kardiomiopati hipertrofi (HCM) adalah kondisi dominan autosomal dengan ratio pria:wanita 2:1. Kardiomiopati hipertrofi obstruktif (HOCM) adalah kelainan yang melibatkan hipertrofi ventrikel kiri dan/atau kanan dan dapat diklasifikasikan sebagai simetris atau asimetris, obstruktif atau non-obstruktif. Kardiomiopati hipertrofi obstruktif (HOCM) subaortik adalah yang paling umum, ditandai dengan hipertrofi asimetris dari septum interventrikular, mengakibatkan obstruksi dinamis dari saluran keluar ventrikel kiri (LVOT).² Penyebab penting kematian mendadak orang dewasa muda yang mempengaruhi sejumlah besar populasi yang tidak menyadari bahwa mereka memiliki kondisi tersebut. Diagnosis didasarkan pada hipertrofi ventrikel kiri yang tidak dapat dijelaskan yang mungkin konsentris atau asimetris, difus atau fokal.^{1,2}

Studi epidemiologi dengan berbagai desain studi telah menunjukkan perkiraan yang sama untuk prevalensi HCM yang diekspresikan secara fenotipik pada populasi umum dewasa sekitar 0,2% (1:500). Oleh karena itu, HCM adalah penyakit kardiovaskular genetik yang paling umum yang diturunkan sebagai dominan

autosomal.^{2,3,4} Meskipun sering tanpa gejala, gejala yang muncul pada kardiomiopati hipertrofi adalah gagal jantung seperti sesak napas, nyeri dada pada aktivitas, sinkop atau pra-sinkop, aritmia, dan kematian mendadak. Tanda-tanda yang bisa ditemukan seperti hipotensi, denyut nadi volume rendah, *heave* ventrikel kiri, murmur sistolik ejeksi, dan murmur regurgitasi mitral. Faktor risiko utama kematian mendadak adalah riwayat keluarga kematian mendadak, hipertrofi ekstrem dari dinding ventrikel kiri (30 mm), sinkop yang tidak dapat dijelaskan, takikardia ventrikel.¹ Pasien dengan kondisi ini menjadi tantangan untuk ahli anestesi dalam operasi elektif dan gawat darurat.

KASUS

Pasien wanita 29 tahun, memiliki keluhan utama nyeri dada yang disertai mudah lelah jika beraktivitas dengan intensitas ringan (seperti berjalan beberapa meter) sejak 1 tahun terakhir dan keluhan akan berkurang dengan beristirahat (NYHA (*New York Heart Association*) class III). Pasien memiliki riwayat COVID 19. Pasien dengan riwayat gagal ablasi karena tidak terdapat arterial septal yang adekuat pada HOCM. Pasien mendapatkan terapi isosorbid dinitrate 1x5mg, verapamil 2 x 80 mg, bisoprolol 1x 5 mg.

Pada pemeriksaan fisik, pasien dengan berat badan 60 kg, tinggi badan 152 cm, *body surface area* (BSA) 1.59 m². Hemodinamik dengan laju napas 17 x/menit, SpO₂ 98%, tekanan darah 119/56 mmHg, nadi 68 x/menit iregular. Kesadaran composmentis, *airway* bebas, mallampati II, leher pendek, konjungtiva tidak anemis, sklera tidak ikterik, *jugular venous pressure* (JVP) tidak meningkat, abdomen datar, supel, bising usus normal, tidak ada hepatomegali, akral hangat, tidak ada edema, *capillary refill*

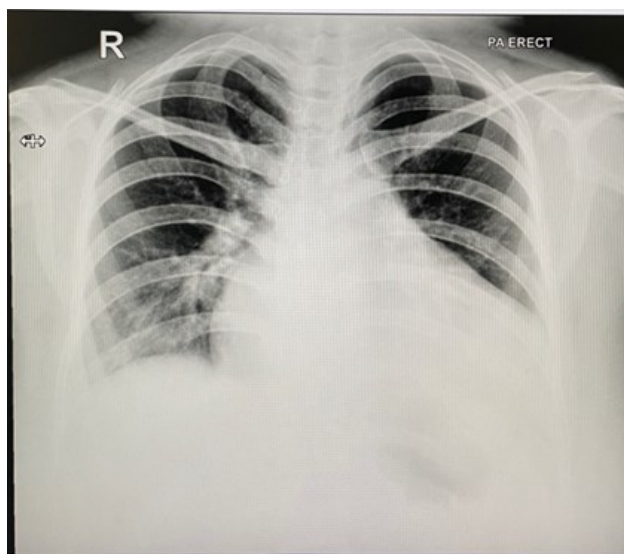
time (CRT) <2 detik. Auskultasi didapatkan bising jantung 1 normal bising jantung 2 normal split, *soft systolic murmur* di *lower left sternal border* (LLSB), tidak ada *rhonchi* maupun *wheezing*.

Laboratorium pra operasi disajikan dalam Tabel 1. Rontgen dada menunjukkan *cardiomegaly*, *cardiothoracic ratio* (CTR) 60% tanpa tanda kongesti, segmen aorta lebar, segmen pulmonal tidak menonjol, *cardiac weist* (+), *apex downward*, efusi (-), infiltrat (-) pada Gambar 1. Elektrokardiografi (EKG) pasien dengan atrial fibrilasi, *left ventricular hypertrophy* (LVH), QRS rate 67 bpm,

ventricular premature contraction (VPC) bigemini, P bifasik (LAE), PRi 0.22, QRSd 0.12, no ST T *changes*. Trans ekokardiografi torakal (TTE) pra operasi dengan hasil kontraktilitas *left ventricle* (LV) baik, *left ventricular ejection fraction* (LVEF) 58,8%, kontraktilitas *right ventricle* (RV) baik, *tricuspid annular plane systolic excursion* (TAPSE) 3,41 cm, LVH konsentrik (+), *double chambered right ventricle* (DCRV), *systolic anterior motion* (SAM) (+), *aortic regurgitation* (AR) trivial, *mitral regurgitation* (MR) trivial, *gradient* LVOT PG 79 mmHg, tampak penebalan (vegetasi) dari katup aorta (*non coronary cusp/NCC*).

Tabel 1. Hasil laboratorium pra operasi

Hb	12,9	Ht	38	Leukosit	7420	Trombosit	280000
PT	10,9	APTT	26	INR	1,05	D-Dimer	<190
SGOT	15	SGPT	5	Albumin	4,4	Globulin	2,7
BUN	16,4	Ur	35	Cr	0,55	eGFR	127
Na	138	K	3,8	Cl	104	Ca	2,31
Mg	1,9	HbA1c	5,5	Darah	A+	CRP	<1
PCT	0,06	TSH	3,32	FT4	1,47	Fib	339

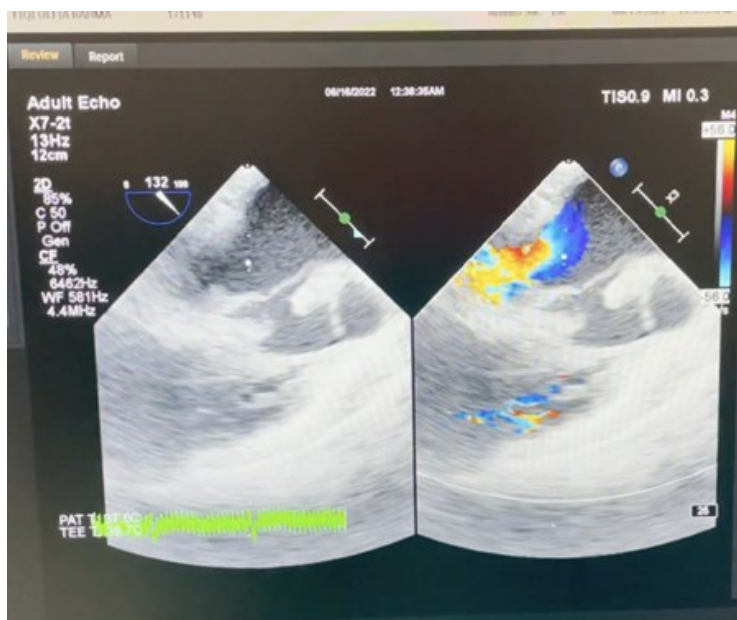


Gambar 1. Rontgen dada pra operasi

Pasien didiagnosa dengan kardiomiopati hipertrofik obstruksi dan vegetasi yang akan dilakukan tindakan *myectomy Right ventricular outflow track* (RVOT) dan LVOT, evakuasi vegetasi. Pasien dinilai dengan status fisik ASA 4. Persiapan anestesi terdiri dari edukasi pasien dan keluarga tentang anestesia umum, puasa makan padat 8 jam sebelum operasi dan persiapan komponen darah.

Pada hari operasi, pasien masuk ke kamar operasi dan dilakukan pemasangan alat monitor elektrokardiografi (EKG) dan saturasi oksigen kapiler perifer (SpO₂) pra induksi. Dilakukan pemasangan infus dengan kateter intravena ukuran 20 G, diberikan midazolam 5 mg dan dilanjutkan dengan pemasangan kateter arteri invasif di arteri radialis kiri. Hemodinamik pra induksi tekanan darah 118/58 mmHg, laju jantung 72x/menit, laju napas 18x/menit dengan SpO₂ 100%, EKG atrial fibrilasi (AF).

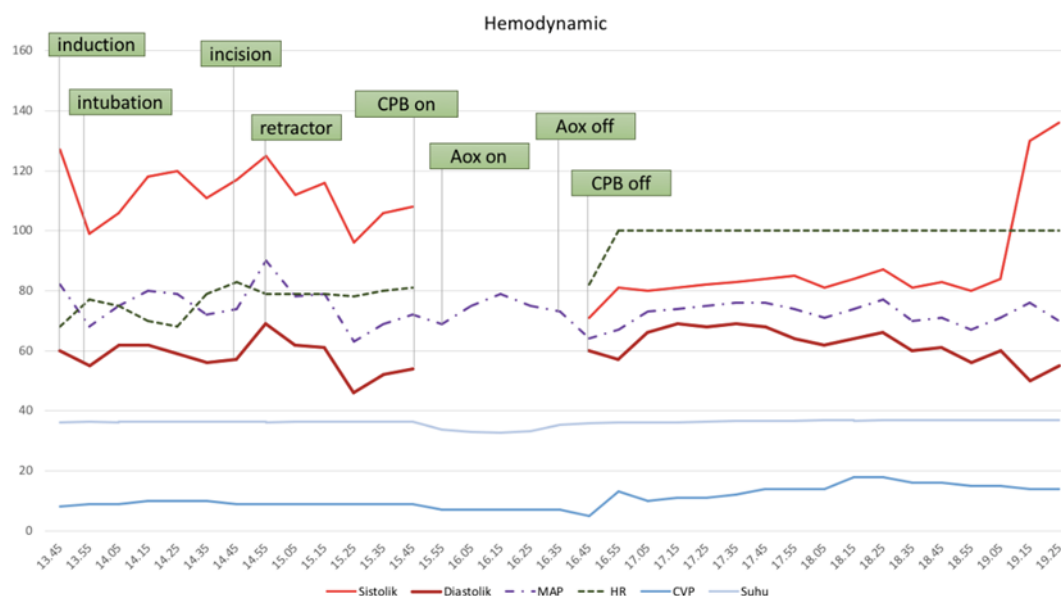
Induksi dilakukan dengan fentanyl 150 mcg, Propofol titrasi dosis total 50 mg, rocuronium 50 mg, sevoflurane. Pemberian ventilasi dengan sungkup muka, setelah onset obat tercapai pasien dilakukan intubasi dengan *endotracheal tube* (ETT) no 7,5 cuff level 19 cm di bibir. Ventilasi mekanik dengan *volume control* pengaturan volume tidal 400 ml, laju napas 12x/menit, *positive end expiratory pressure* (PEEP) 5, I:E ratio 1:2 dan fraksi 50%. Pasien kemudian dipasang *probe transesophageal echocardiography* (TEE) intra esofagus dan *probe* suhu intra nasal. Kemudian dilakukan pemasangan kateter vena sentral di vena subclavia sinistra ukuran 7Fr. TEE pra operasi (Gambar 2) pada pandangan *mid esophageal long axis* (ME LAX) *view* ditemukan penebalan di area septal ventrikel, tampak penebalan yang mengakibatkan *turbulence* di area LVOT, penebalan juga menyebabkan *turbulence* di RVOT, DCRV, SAM (+), katup aorta tampak vegetasi di NCC, AR trivial, MR trivial.



Gambar 2. Mid esophageal long axis view

Pemeliharaan anestesi menggunakan O_2 : air = 50%:50%, 1 liter/menit, sevoflurane 0,5-1%, dan bolus rocuronium dan fentanyl berkala. Hemodinamik (Grafik 1) dipertahankan untuk menjaga denyut jantung antara 60-

90 denyut per menit, tekanan darah rata-rata 60-70 mmHg. EtCO₂ dipertahankan antara 35-40 mm Hg dan CVP dijaga tetap tinggi pada periode sebelum dan sesudah *bypass*.



Grafik 1. Hemodinamik selama operasi

Heparin (3 mg/kg) diberikan sebelum onset *cardiopulmonary bypass* (CPB) untuk mencapai waktu koagulasi teraktivasi (ACT) lebih dari 400 detik. Dilakukan kanulasi aorta, *superior vena cava* (SVC) dan *inferior vena cava* (IVC). Pada CPB, tekanan arteri rata-rata 50 mm Hg, *pump flow* (2,2-2,4 L/min/m²), manajemen pH alpha stat dan suhu dipertahankan 32°C. Dilakukan tindakan miektomi septum, *release* LVOT, reseksi DCRV, dan evakuasi vegetasi. Tren analisa gas darah selama operasi terlihat pada Table 2. Periode *weaning* hingga pasca *bypass*, hemodinamik dipertahankan dengan milrinon 0,375 mcg/kgBB/menit dan dilakukan pemasangan *temporary pacemaker* (TPM) karena didapatkan

irama *atrioventricular* (AV) *block*. Protamine (1,3 × dosis heparin) digunakan untuk menawar efek heparin. Dilakukan evaluasi TEE *post* operasi dengan hasil kontraktilitas LV baik, EF 79%, *interventricular septum* (IVS) diskinetik, kontraktilitas RV menurun, TAPSE 1,5 cm, penebalan di area septal berkurang, masih tampak *turbulence* di LVOT namun LVOT lebih luas daripada sebelum operasi dengan gradien 29-46 mmHg, LVOT VTI 17,2 cm, LVOT diameter 2,7cm. AR trivial-mild, *pressure gradient* (PG) *mean* 7-8 mmHg, MR mild, SAM tidak ada. Terjadi perbedaan tekanan darah di arteri radialis dan aorta (*diskrepansi*), sehingga dilakukan pemasangan arteri *line* di arteri femoral kanan.

Tabel 2. Gas Darah

	Pra Bypass	Intra Bypass 1	Intra Bypass 2	Pasca Bypass
pH	7,40	7,36	7,34	7,34
pCO ₂	28,1	58	41	39,1
pO ₂	354,5	268	140	208,4
HCO ₃	17,9	22,4	22	21,8
BE	-4,8	-3,1	-4	-4,3
SaO ₂	99,9	99,1	98	99,2
GDS	104	97	132	184
ACT	126	336	450	146
Laktat	0,7	2,1	2,2	2,6
Hb	13,4	9,1	8,5	9,9
Hct	40	27	25	30
Na	137,1	136	134	137,6
Cl	105,3	105	105	105,2
K	3,85	5,7	4,7	3,63
Ca	1,24	1,22	1,5	1,1
Mg	0,51	1,5	132	1,01

Operasi berlangsung 277 menit, waktu *bypass* 67 menit, waktu klem silang aorta 44 menit. Estimasi perdarahan 400 ml, pemberian cairan kristaloid 800 ml, koloid 100 ml, produk darah *packed red cells* (PRC) 194 ml, *fresh frozen plasma* (FFP) 393 ml dan *thrombocyte concentrates* (TC) 101 ml. Total urin 810 ml. Pascaoperasi pasien dirawat di *intensive care unit* (ICU). Selama perawatan di ICU permasalahan yang dihadapi yaitu malignant aritmia.

PEMBAHASAN

Kardiomiopati adalah penyakit pada otot jantung dan bisa disertai dengan disfungsi jantung. Awalnya didefinisikan sebagai kondisi dengan penyebab yang tidak diketahui, reklasifikasi *World health organization* pada tahun 1995 diperluas untuk mencakup semua penyebab yang diketahui dan didasarkan pada gambaran anatomi dan fisiologis.¹ Dalam klasifikasi ini, tiga jenis utama kardiomiopati yang diidentifikasi yaitu dilatasi, hipertrofi, dan restriktif. Berdasarkan keterlibatan organ yang dominan klasifikasi kardiomiopati

dibagi menjadi 2 kelompok besar yaitu kardiomiopati primer dan sekunder.^{2,3}

Kardiomiopati hipertrofi (HCM) adalah kondisi dominan autosomal. Penyebab kematian mendadak orang dewasa muda, dimana sejumlah besar populasi tidak menyadari bahwa mereka memiliki kondisi tersebut.⁴ Meskipun sering tanpa gejala, gejala yang muncul pada kardiomiopati hipertrofi adalah gagal jantung seperti sesak napas, nyeri dada pada aktivitas, sinkop atau pra-sinkop, aritmia, dan kematian jantung mendadak. Tanda-tanda yang bisa ditemukan seperti hipotensi, denyut nadi volume rendah, *heave* ventrikel kiri, murmur sistolik ejeksi, dan murmur mitral regurgitasi.^{3,4,5} Faktor risiko utama kematian mendadak adalah riwayat keluarga kematian mendadak, hipertrofi ekstrem dari dinding ventrikel kiri (30 mm), sinkop yang tidak dapat dijelaskan, takikardia ventrikel.^{1,6}

Sejumlah besar pasien HCM mengalami disfungsi diastolik karena kegagalan ventrikel kiri untuk menjalani relaksasi aktif. Hal ini menyebabkan kontraktilitas

atrium mempunyai kontribusi yang signifikan dalam pengisian ventrikel kiri dan menjelaskan mengapa AF tidak dapat ditoleransi dengan baik. Peningkatan tekanan akhir diastolik menyebabkan penurunan tekanan perfusi koroner.⁷ Selain itu, otot hipertrofi dengan permintaan oksigen yang lebih tinggi, membuat ventrikel rentan terhadap iskemia. Setiap penurunan resistensi pembuluh darah sistemik dapat menyebabkan pengurangan aliran darah koroner.^{8,9}

Aritmia atrium dan ventrikel adalah kondisi yang umum ditemukan. Ketika ini terjadi, mereka dapat menyebabkan dekompensasi yang cepat. Obstruksi saluran keluar ventrikel kiri pada pasien berisiko tinggi, hipertrofi paling menonjol di septum interventrikular. Hal ini menyebabkan obstruksi aliran keluar ventrikel kiri dinamis di daerah sub-aorta. Kondisi ini diperburuk dalam situasi di mana ada pengisian ventrikel kiri dengan penyempitan sub-aorta yang kuat.¹⁰

Pada pasien ini gejala yang dikeluhkan adalah sesak napas serta nyeri dada saat beraktivitas. Pada pemeriksaan fisik didapatkan nadi iregular, bising jantung 1 normal bising jantung 2 normal split, *soft systolic murmur* di *lower left sternal border* (LLSB).

Diagnosis didasarkan pada hipertrofi ventrikel kiri yang tidak dapat dijelaskan yang mungkin konsentris atau asimetris, difus atau fokal.^{11,12,13} Ekokardiografi selain pengamatan anatomis seperti ukuran dimensi bilik, volume, dan dimensi dinding, ekokardiografi memungkinkan penilaian fungsional kinerja miokard, termasuk kontraktilitas ventrikel, rasio sistolik-diastolik, indeks kinerja miokard, pencitraan doppler jaringan, dan pengukuran deformasi

miokard (laju regangan dan regangan). Pengukuran utama untuk klasifikasi morfologis termasuk LV *end-diastolic dimension* (LVEDD), LV *end-systolic dimension* (LVESD), LV *end diastolic volume*, dan LV *posterior wall* dan *septal thicknesses*.^{14,15} Ekokardiografi dapat menunjukkan tingkat hipertrofi dan dapat menunjukkan gerakan anterior sistolik katup mitral, tetapi ini sering merupakan situasi yang dinamis dan ketidakhadirannya sebelum operasi tidak berarti bahwa itu tidak akan terjadi secara intraoperatif.^{16,17,18}

Pada pasien ini dari TTE pra operasi didapatkan kontraktilitas LV baik, LVEF 58,8%, kontraktilitas RV baik, TAPSE 3,41 cm, LVH konsentrik (+), SAM (+), AR trivial, MR trivial, *gradient* LVOT PG 79 mmHg, tampak penebalan (vegetasi) dari katup aorta (*non coronary cusp/NCC*).

Manajemen perioperatif pasien dengan HOCM sangat menantang. Sebelum operasi (preoperatif), penting untuk menentukan apakah pasien bergejala, karena pasien yang memiliki gejala lebih mungkin menderita masalah intraoperatif.¹ Kelainan EKG ditemukan pada 75- 90% kasus, termasuk kompleks tegangan tinggi, kelainan ST, inversi gelombang T, dan bukti pembesaran atrium kiri. Namun, perubahan ini tidak memprediksi tingkat keparahan kondisi.^{1,2,19}

EKG preoperatif pasien ini adalah dengan atrial fibrilasi, *left ventricular hypertrophy* (LVH), QRS rate 67 bpm, *ventricular premature contraction* (VPC) bigemini, P bifasik (LAE), PRi 0.22, QRSd 0.12, no ST T changes.

Pertimbangan anestesi pasien dengan HCM diobati dengan β -blocker, *calcium channel blocker*, amiodarone,

disopyramide, dimana obat-obatan ini harus dilanjutkan melalui periode perioperatif.^{7,8,20} Obat inotropik negatif seperti beta *blocker* dan *calcium channel blocker* digunakan untuk menurunkan derajat *outflow obstruction*.⁸ Pada kasus ini pasien preoperatif mendapatkan terapi isosorbid dinitrate 1x5mg, verapamil (*calcium channel blocker*) 2 x 80 mg, Bisoprolol (β -*blocker*) 1x 5 mg.

Hidrasi yang memadai sangat penting untuk mempertahankan *preload* ventrikel, terutama tekanan sisi kiri. Pemantauan arteri invasif yang ditempatkan sebelum induksi anestesi memfasilitasi respons cepat terhadap perubahan tekanan arteri. Agen yang digunakan untuk induksi dan pemeliharaan anestesi harus dipilih untuk meminimalkan penurunan resistensi pembuluh darah sistemik dan mencegah takikardia atau lonjakan simpatik.^{1,2,19,20}

Induksi anestesi harus dilakukan dengan hati-hati dengan titrasi agen induksi untuk menghindari hipotensi serta aktivasi simpatik. Baik propofol atau natrium tiopenone dapat digunakan, keduanya memiliki sifat depresan miokard dan dapat menurunkan *afterload*. Etomidate memiliki sedikit efek yang tidak diinginkan pada sistem kardiovaskular dan merupakan pilihan yang menarik asalkan ablasi simpatik disediakan oleh dosis opioid yang memadai.⁸ Setiap penurunan tekanan darah harus diobati dengan *preloading* yang sesuai dan dengan meningkatkan *afterload*. Penggunaan agonis α 1-adrenergik seperti fenilefrin meningkatkan resistensi pembuluh darah sistemik (SVR) dan mengurangi *left ventricular outflow tract obstruction* (LVOTO). Agen β -adrenergik, dopamin, dobutamine, epinefrin atau isoproterenol, memperburuk LVOTO

karena efek inotropik dan kronotropik positif mereka.^{2,7}

Takikardia yang terkait dengan laringoskopi langsung dan intubasi dapat dicegah dengan *pretreatment* dengan metoprolol intravena atau esmolol. Ini direkomendasikan, terutama pada pasien dengan riwayat gejala gagal jantung, angina, atau sinkop terkait HCM.³ Penting untuk memilih relaksan otot tanpa histamin *release* (atracurium) dan sifat vagolitik (pancuronium). Vecuronium sangat cocok untuk tujuan ini karena menghasilkan penurunan denyut jantung yang diinginkan bila dikombinasikan dengan opioid. Namun, seseorang harus mempertimbangkan detak jantung basal sebelum memilih relaksan otot. Henti jantung telah dilaporkan dengan vecuronium pada pasien yang menerima β -*blocker* dan opioid. Sevoflurane lebih cocok untuk pemeliharaan anestesi daripada isoflurane atau desflurane karena memiliki efek minimal pada detak jantung dan SVR.^{2,7} Agen volatil dapat menyebabkan blok atrioventrikular dan menekan fungsi miokard pada pasien yang menggunakan verapamil.⁸

Teknik anestesi dan manajemen perioperatif pasien ini harus bertujuan untuk menjaga stabilitas hemodinamik, mempertahankan *preload* dan *afterload* yang memadai. Menghindari vasodilator dan menghindari agen yang meningkatkan kontraktilitas sangat penting dalam pengelolaan pasien ini. Tujuan intraoperatif termasuk mempertahankan irama sinus, meminimalkan rangsangan stres dan meminimalkan atau mencegah obstruksi saluran keluar ventrikel kiri.^{8,19,20}

Pasien ini diberikan premedikasi yang memadai yaitu midazolam 5 mg untuk mengurangi kecemasan perioperatif.

Agen yang digunakan untuk induksi dan pemeliharaan anestesi harus dipilih untuk meminimalkan penurunan resistensi pembuluh darah sistemik dan mencegah takikardia atau lonjakan simpatik. Anestesi diinduksi dengan dosis rendah propofol dan fentanyl. Kami menggunakan opioid dosis rendah untuk menekan pelepasan katekolamin dan memastikan stabilitas hemodinamik. Rocuronium digunakan untuk intubasi karena menyebabkan peningkatan denyut jantung yang minimal.^{19,20}

Anestesi volatil seperti sevoflurane bermanfaat untuk pemeliharaan anestesi karena memiliki efek minimal pada detak jantung dan SVR.^{2,7} Episode hipotensi dapat diobati dengan posisi trendelenburg, penggantian volume dan/atau vasokonstriktor seperti norepinefrin atau fenilefrin. Periode *weaning* hingga pasca *bypass*, hemodinamik dipertahankan dengan milrinon 0,375 mcg/kgBB/menit.

Preload yang memadai harus menjadi target perioperatif.⁹ Kami menggunakan pemantauan CVP dan TEE dalam kasus ini. CVP harus dijaga tinggi karena *preload* yang memadai diperlukan untuk mempertahankan curah jantung yang optimal dan menghindari peningkatan kontraktilitas yang tidak semestinya karena hipovolemia. TEE membantu menilai kondisi pengisian. TEE intraoperatif membantu dalam mendeteksi kelainan struktural yang sebelumnya tidak terduga dan penilaian hasil prosedural dan komplikasi potensial. TEE juga membantu dalam menilai status volume pasien. TEE menurut kami, adalah keharusan pada pasien HOCM.¹⁵

Postoperatif aritmia mungkin bermasalah pada pasien HOCM. Fibrilasi atrium dan *ritme junctional*

tidak dapat ditoleransi dengan baik pada pasien HOCM karena hilangnya tendangan atrium. Aritmia, terutama fibrilasi atrium memerlukan pengobatan segera.⁹ β -blocker dan amiodaron adalah obat untuk mengendalikan aritmia. Digoxin tidak cocok karena efek inotropik positifnya. Penghambat saluran kalsium harus digunakan dengan hati-hati karena potensi vasodilatasi sistemik.^{1,9} Pada pasien ini selama perawatan di ICU masalah yang dihadapi adalah aritmia maligna.

KESIMPULAN

Kardiomiopati hipertrofik menimbulkan banyak tantangan unik mengenai pelaksanaan anestesi dan pembedahan. *Preload* yang memadai, kontrol stimulasi simpatik, denyut jantung dan peningkatan *afterload* diperlukan untuk mengurangi obstruksi saluran keluar ventrikel kiri. Tim yang merawat pasien HOCM harus menyadari patofisiologi penyakit serta pertimbangan anestesi dan bedahnya. TEE bisa dilakukan selama masa intraoperatif operasi yang sangat berguna dalam keberhasilan manajemen pasien yang menjalani miektomi. Dampaknya terhadap pelaksanaan anestesi seringkali dapat terkait, penting bagi ahli anestesi klinis untuk memahami tujuan manajemen perioperatif "ideal", sehingga perawatan terarah individual dapat diberikan.

DAFTAR PUSTAKA

1. Davies MR, Cousins J. Cardiomyopathy and anaesthesia. *Contin Educ Anaesthesia, Crit Care Pain*. 2009;9(6):189–93.
2. Poliac LC, Barron ME, Maron BJ. Hypertrophic cardiomyopathy. *Anesthesiology* [Internet]. 2006 Jan [cited 2022 Sep 3];104(1):183–92. Available from: <https://pubmed.ncbi.nlm.nih.gov/16394705/>

3. Lipshultz SE, Law YM, Asante-Korang A, Austin ED, Dipchand AI, Everitt MD, et al. Cardiomyopathy in Children: Classification and Diagnosis: A Scientific Statement From the American Heart Association. Vol. 140, *Circulation*. 2019. 9–68 p.
4. Maron BJ. Hypertrophic cardiomyopathy: a systematic review. *JAMA*. 2002 Mar;287(10):1308–20.
5. Maron BJ. Hypertrophic cardiomyopathy: an important global disease. *Am J Med*. 2004 Jan;116(1):63–5.
6. Maron BJ. The 2006 American Heart Association classification of cardiomyopathies is the gold standard. *Circ Heart Fail*. 2008;1(1):72–6.
7. Varma PK, Raman SP, Neema PK. Hypertrophic cardiomyopathy part II - Anesthetic and surgical considerations. *Ann Card Anaesth*. 2014;17(3):211–21.
8. Gajewski M, Hillel Z. Anesthesia management of patients with hypertrophic obstructive cardiomyopathy. *Prog Cardiovasc Dis*. 2012;54(6):503–11.
9. Gallagher JD. Perianesthetic management of hypertrophic cardiomyopathy. Vol. 105, *Anesthesiology*. United States; 2006. p. 631; author reply 632.
10. Rehfeldt KH. Anesthesia for Cardiac Surgery, 3rd Edition. *Anesthesiology* [Internet]. 2008 Nov 1;109(5):938–9. Available from: <https://doi.org/10.1097/ALN.0b013e3181895dbb>
11. Habib G, Bucciarelli-Ducci C, Caforio ALP, Cardim N, Charron P, Cosyns B, et al. Multimodality Imaging in Restrictive Cardiomyopathies: An EACVI expert consensus document in collaboration with the “Working Group on myocardial and pericardial diseases” of the European Society of Cardiology Endorsed by The Indian Academy of Echocardiog. *Eur Hear journal Cardiovasc Imaging*. 2017 Oct;18(10):1090–121.
12. Cardim N, Galderisi M, Edvardsen T, Plein S, Popescu BA, D’Andrea A, et al. Role of multimodality cardiac imaging in the management of patients with hypertrophic cardiomyopathy: an expert consensus of the European Association of Cardiovascular Imaging Endorsed by the Saudi Heart Association. *Eur Hear journal Cardiovasc Imaging*. 2015 Mar;16(3):280.
13. Haugaa KH, Basso C, Badano LP, Bucciarelli-Ducci C, Cardim N, Gaemperli O, et al. Comprehensive multi-modality imaging approach in arrhythmogenic cardiomyopathy-an expert consensus document of the European Association of Cardiovascular Imaging. *Eur Hear journal Cardiovasc Imaging*. 2017 Mar;18(3):237–53.
14. Smiseth OA, Torp H, Opdahl A, Haugaa KH, Urheim S. Myocardial strain imaging: how useful is it in clinical decision making? *Eur Heart J*. 2016 Apr;37(15):1196–207.
15. Windram JD, Dragelescu A, Benson L, Forsey J, Shariat M, Yoo S-J, et al. Myocardial Dimensions in Children With Hypertrophic Cardiomyopathy: A Comparison Between Echocardiography and Cardiac Magnetic Resonance Imaging. *Can J Cardiol*. 2016 Dec;32(12):1507–12.
16. Buechel EV, Kaiser T, Jackson C, Schmitz A, Kellenberger CJ. Normal right- and left ventricular

- volumes and myocardial mass in children measured by steady state free precession cardiovascular magnetic resonance. *J Cardiovasc Magn Reson Off J Soc Cardiovasc Magn Reson*. 2009 Jun;11(1):19.
17. Ryan TD, Madueme PC, Jefferies JL, Michelfelder EC, Towbin JA, Woo JG, et al. Utility of Echocardiography in the Assessment of Left Ventricular Diastolic Function and Restrictive Physiology in Children and Young Adults with Restrictive Cardiomyopathy: A Comparative Echocardiography-Catheterization Study. *Pediatr Cardiol*. 2017 Feb;38(2):381–9.
 18. M A, BJ M, JM G, WH J, JP S, AR P-A, et al. Glycogen storage diseases presenting as hypertrophic cardiomyopathy. *N Engl J Med* [Internet]. 2005 Jul 1 [cited 2022 Sep 3];352(4):631–6. Available from: <https://pubmed.ncbi.nlm.nih.gov/15673802/>
 19. Gallagher JD. Perianesthetic management of hypertrophic cardiomyopathy. Vol. 105, *Anesthesiology*. United States; 2006. p. 631; author reply 632.
 20. Sahoo RK, Dash SK, Raut PS, Badole UR, Upasani CB. Perioperative anesthetic management of patients with hypertrophic cardiomyopathy for noncardiac surgery: A case series. *Ann Card Anaesth*. 2010;13(3):253–6.