



Dislipidemia dan *Oval Fat Bodies* Dalam Urin

Indranila *

ABSTRACT

Dyslipidemia and oval fat bodies in urine

Background: Lipid profiles such as cholesterol, triglyceride, HDL-cholesterol and LDL-cholesterol screening are expensive. Oval fat bodies (OFB) an epithelial tubulus cell within lipid degenerated/macrophag contains fat granule, is a marker of lipiduria will be expected as a feature of serum lipids and may be performed as a simple non invasive, inexpensive laboratory test. The aim of the study was to analyze the correlation between dyslipidemia and OFB.

Methods: This study was performed in 66 male and female subjects of hypercholesterolemia and hypertriglyceridemia of 20-83 years old, which come to a private laboratory in Semarang within 3 months. Sample were taken purposively. The method used in detecting lipids serum was enzymatics (CHOD-PAP for cholesterol and GPO enzymatic for triglyceride) and OFB examination in urine using Sternheimer-Malbin staining.

Results: Triglyceride and cholesterol mean value were 210.8 mg/dl (± 131.74) and 230.6 mg/dl (± 36.4). OFB were found in the urine of on 15 subjects (75%) with hyperlipidemia, 26 subjects (72.2%) with hypercholesterolemia and 6 subjects (70%) with hypertriglyceridemia. There were correlations between hypercholesterolemia and hypertriglyceridemia and OFB ($r_1=0.82$, $p_1=0.01$; $r_2=0.84$, $p_2=0.05$; $r_3=0.75$, $p_3=0.05$).

Conclusions: There are positive correlation between dyslipidemia and the presence of OFB in urine.

Keywords: Dyslipidemia, oval fat bodies.

ABSTRAK

Latar belakang: Profil lipid sebagai uji saring umumnya adalah kolesterol, trigliserid, kolesterol-HDL, kolesterol-LDL dimana biaya pemeriksaan ini masih cukup mahal, sementara pola makan cenderung tinggi lemak. Oval fat bodies (OFB) merupakan salah satu petanda lipiduria diharapkan dapat menggambarkan keadaan lemak darah pada uji saring laboratorium secara sederhana, non invasif dan murah. Penelitian ini bertujuan untuk mengetahui hubungan antara dislipidemi dengan OFB.

Metode: Pengamatan dilakukan pada 66 subyek usia dewasa baik laki-laki dan wanita dengan hiperkolesterolemia dan atau hipertrigliseridemia yang memeriksakan diri di laboratorium klinik swasta di Semarang selama kurun waktu 3 bulan secara purposive sampling. Metode pemeriksaan yang digunakan adalah ensimatik (CHOD-PAP untuk kolesterol dan GPO ensimatik untuk trigliserida) dan mikroskopik sedimen urin menggunakan pengecatan Sternheimer-Malbin untuk OFB.

Hasil: Didapatkan rerata trigliserid dan kolesterol 210,8 mg/dl ($\pm 131,7$) dan 230,6 mg/dl ($\pm 36,4$) OFB ditemukan dalam urin 15 subyek (75%) dengan hiperlipidemia, 26 subyek (72,2%) dengan hiperkolesterolemia dan 6 subyek (70%) dengan hipertrigliseridemia. Ada korelasi antara hiperlipidemia, hiperkolesterolemia dan hipertrigliseridemia dengan keberadaan OFB di urin ($r_1=0,82$, $p_1=0,01$; $r_2=0,84$, $p_2=0,05$; $r_3=0,75$, $p_3=0,05$).

Simpulan: Ada korelasi positif antara dislipidemia dengan ditemukannya OFB di urin.

* Bagian Patologi Klinik Fakultas Kedokteran Universitas Diponegoro, Jl. Dr. Sutomo No. 18 Semarang

PENDAHULUAN

Pemeriksaan profil lipid di Indonesia masih belum merata dilakukan semua lapisan masyarakat karena biaya pemeriksaan yang relatif mahal, sedangkan dislipidemia sebagai salah satu penyebab aterosklerosis masih merupakan masalah umum yang perlu diperhatikan. Profil lipid sederhana sebagai uji saring yang umum dikerjakan adalah kolesterol, trigliserid, kolesterol-HDL, dan kolesterol-LDL, namun biaya untuk pemeriksaan ini juga masih cukup mahal, sementara pola makan masyarakat cenderung mengkonsumsi tinggi lemak. Lipiduria merupakan pemeriksaan lipid dalam urin yang sejauh ini tidak banyak dibicarakan.

Penelitian biokimia dan histologi pada glomerulosklerosis akhir-akhir ini menunjukkan persamaan dengan penelitian lesi vaskuler sistemik dari aterosklerosis.¹⁻³ Persamaan antara kedua keadaan ini disimpulkan dari hasil observasi antara lain dijumpai influks monosit ke dalam arteri pada aterosklerosis dan ke dalam glomerulus pada glomerulosklerosis.⁴ Pembentukan *foam cell* dan akumulasi seluler dari kolesterol dan kolesterol ester terjadi pada kedua lesi. *Foam cell* adalah monosit/makrofag yang berisi butir-butir lemak merupakan titik awal terjadinya aterosklerosis.

Oval Fat Bodies (OFB) dalam sedimen urin merupakan salah satu petanda lipiduria dan dapat merupakan sel epitel tubulus yang mengalami degenerasi lemak, atau dapat pula merupakan monosit/makrofag yang berisi butir-butir lemak/*foam cell*.

Lemak urin sebagai gambaran abnormalitas lipiduria tidak hanya berasal dari jaringan sistim ginjal-kemih-kelamin saja tetapi juga dapat berasal dari aterosklerosis di luar sistim ginjal-kemih-kelamin.⁵

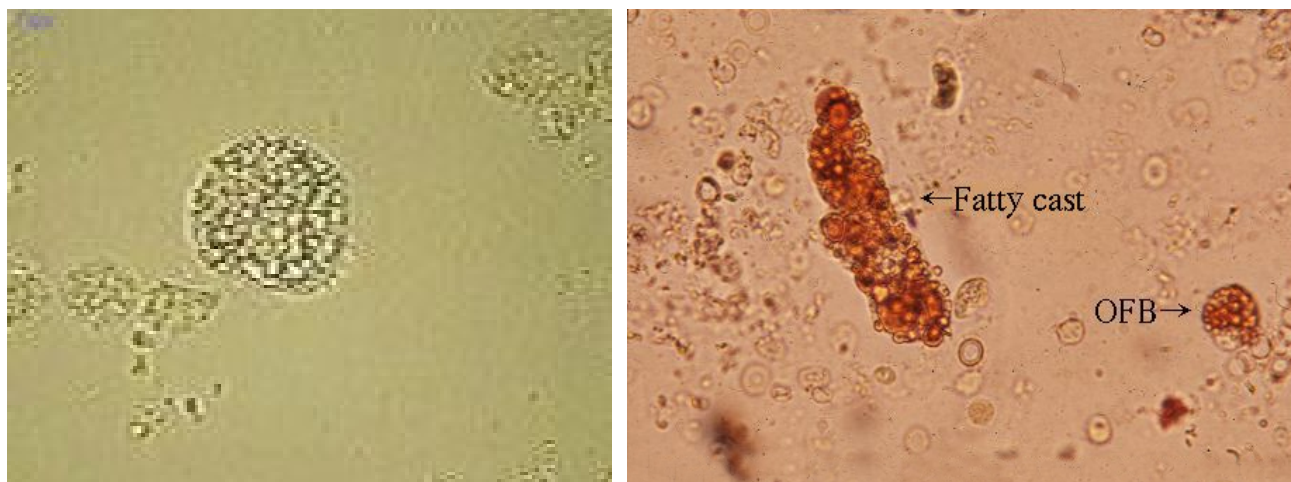
Adanya OFB di urin diharapkan dapat menggambarkan keadaan lemak darah yang penting pada uji laboratorium dengan cara sederhana, non invasif dan tidak membutuhkan biaya yang tinggi. Masalah yang akan dikaji adalah apakah ada hubungan antara dislipidemia

dengan penemuan OFB dalam sedimen urin. Manfaat penelitian adalah menentukan parameter laboratorium sederhana sebagai uji saring terhadap adanya dislipidemia.

METODE

Penelitian ini adalah penelitian eksplanatori dengan pendekatan belah lintang. Populasi penelitian adalah penderita dislipidemia yang datang di laboratorium klinik swasta di Semarang. Sampel diambil secara *purposive sampling* dengan kriteria inklusi penderita dislipidemia, dan kriteria eksklusi gagal ginjal dan abnormalitas hasil laboratorium urin rutin dalam kurun waktu 3 bulan. Jumlah subyek dalam kurun waktu tersebut adalah 66 orang dengan dislipidemia, dan dilakukan pemeriksaan mikroskopis OFB dengan dua orang yang berbeda.

Keterbatasan penelitian ini yaitu penentuan OFB yang secara semikuantitatif sukar dilakukan oleh karena penyebaran diantara sel-sel epitel yang lain sukar dibuat merata. Telah dilakukan pula standardisasi instrumentasi, bahan urin yang digunakan urin pagi yang diambil secara *mid stream* dan dikemihkan sebanyak 20cc dengan batasan puasa 10-12 jam, dan tidak melakukan aktivitas, maupun minum obat-obatan selama minimal 3 hari. Reagen yang digunakan cat Sternheimer-Malbin untuk pemeriksaan sedimen urin. Urin dipusingkan selama 5 menit (2000RPM), supernatan dibuang dan sedimen disisakan 0,5cc, digoncangkan dan ditambahkan cat Sternheimer-Malbin 3 tetes, dikocok merata dan ditiadakan 3 menit. Sediaan diperiksa di bawah mikroskop dengan lapang pandang kecil (LPK/10x) dalam 10



Gambar 1. *Oval fat bodies* (Dikutip dari Smith JF)⁸

lapangan pandang. Pemeriksaan lemak darah dari serum penderita menggunakan spektrofotometer, pipet otomatis dan reagen kolesterol, trigliserida dengan masing-masing menggunakan metode CHOD PAP dan GPO enzimatik.

Pengolahan data menggunakan uji *Chi Square*.

HASIL

Deskripsi kelompok umur, trigliserid dan kolesterol pada subyek penelitian sebagai terlihat pada Tabel 1.

Tabel 1. Deskripsi kelompok umur, trigliserid, dan kolesterol

	n	minimum	maksimum	Rerata	SD
Umur	66	28	83	53,39	10,58
Trigliserid	66	76,5	310,25	210,85	131,74
Kolesterol	66	150	323	230,6	36,43

Rentang umur subyek penelitian antara 28-83 tahun. Umur termuda 28 tahun dan tertua 83 tahun, diperoleh hasil rerata umur ± 53,39 tahun. Jenis kelamin subyek adalah 22 laki-laki dan 44 wanita.

Dari 66 sampel dengan rentang usia 28-83 tahun didapatkan 48 subyek dengan OFB negatif dengan distribusi 33 wanita dan 15 laki-laki. Sebanyak 15 sampel dengan hiperkolesterolemia dan hipertrigliseridemia, 26 sampel dengan hiperkolesterolemia saja dan 7 sampel dengan hipertrigliseridemia. Sebanyak 18 sampel OFB negatif dijumpai 5 subyek dengan hiperlipidemia, 10 subyek dengan hiperkolesterolemia, 3 subyek dengan hipertrigliseridemia.

2 dari 18 sampel dengan hiperlipidemia, OFB negatif 16,7%; 7 dari 18 sampel dengan hiperkolesterolemia

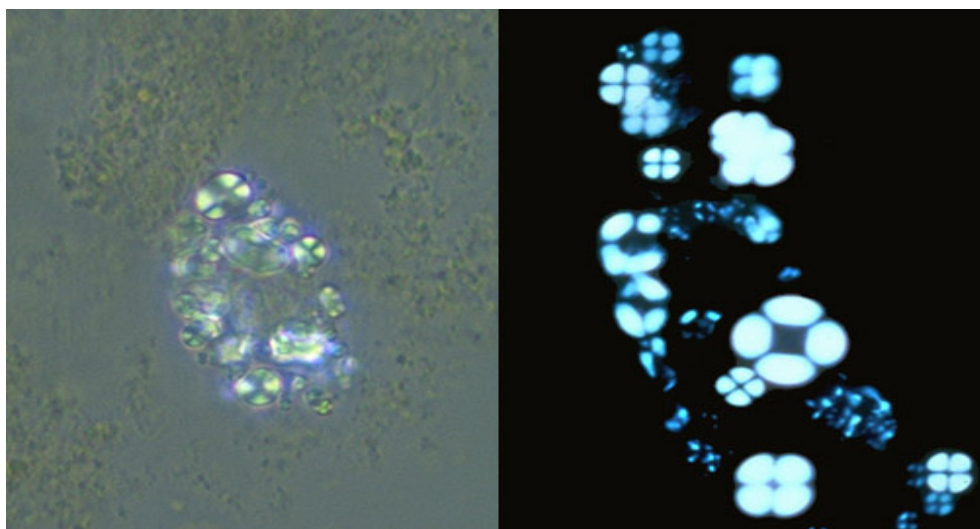
OFB negatif 38,8%; 10 dari 18 sampel dengan hipertrigliseridemia OFB negatif 55,5%; 26 dari 36 hiperkolesterolemia adalah OFB positif 72,2%; 7 dari 10 hipertrigliseridemia adalah OFB positif 70%; 15 dari 29 hipertrigliseridemia dan hiperkolesterolemia adalah OFB positif 75%.

Tabel 2. Rentang usia subyek

No.	Rentang usia (th)	Jumlah	Persentase (%)
1.	20-29	1	1,6
2.	30-39	4	6
3.	40-49	19	28,8
4.	50-59	23	34,8
5.	60-69	12	18,2
6.	70-79	6	9
7.	80-89	1	1,6

PEMBAHASAN

OFB didefinisikan sebagai epitel tubulus yang berisi butir lemak. Butir lemak tersebut dapat berasal dari filtrasi glomerulus yang masuk ke sel tubulus melalui reabsorpsi. Dapat pula disebabkan epitel tubulus yang mengalami degenerasi lemak. Selain itu, OFB dapat merupakan makrofag atau leukosit polimorfonuklear yang “menelan” butir lemak/*foam cell*. Butir lemak yang dimaksud dapat merupakan kolesterol maupun trigliserid, pewarnaan Sudan III dalam urin akan menimbulkan warna jingga terhadap butir trigliserid, sedangkan butir kolesterol dapat terdeteksi jelas dengan menggunakan cahaya polarisasi/mikroskop fase kontras, terlihat sebagai *maltese cross* seperti pada Gambar 2.



Gambar 2. *Maltese cross* pada *Oval fat bodies* dengan mikroskop fase kontras.

Dislipidemia merupakan salah satu penyebab aterosklerosis di seluruh tubuh termasuk glomerulosklerosis yang diawali dengan pembentukan *foam cells* dalam urin.

Dapat dilihat bahwa penderita dislipidemia memiliki umur rata-rata 53,39 tahun. Hal ini menunjukkan bahwa dislipidemia lebih banyak terjadi pada usia produktif, walaupun bisa dimulai dari usia muda.

Pada uji statistik kai kuadrat yaitu hubungan antara dislipidemia dengan OFB didapatkan $r=0,82$ pada tingkat kemaknaan 0,01, berarti terdapat hubungan yang erat antara hiperlipidemia dengan penemuan OFB dalam urin. Pada uji statistik hubungan antara hiperkolesterolemia dengan OFB didapatkan hasil $r=0,84$ pada tingkat kemaknaan 0,05, berarti terdapat hubungan yang erat antara hiperkolesterolemia dengan penemuan OFB dalam urin. Pada uji statistik antara hipertrigliseridemia dengan OFB didapatkan hasil $r=0,76$ pada $p=0,05$ maka berarti terdapat hubungan kuat antara hipertrigliseridemia dengan penemuan OFB dalam urin. Dapat ditemukan di sini OFB merupakan sel epitel tubulus yang menelan butir lemak yang difiltrasi oleh glomerulus. Dari 18 sampel dengan OFB negatif: 3 (16%) dengan hiperkolesterolemia dan hipertrigliseridemia, 10 (55%) dengan hiperkolesterolemia saja, 7 (38%) dengan hipertrigliseridemia saja. Hal ini mungkin disebabkan kesalahan ketajaman mata, oleh karena penyebaran sel epitel yang tidak merata atau memang tidak dijumpai. Penyebab yang pasti belum dapat diketahui.

SIMPULAN DAN SARAN

Didapatkan korelasi positif antara dislipidemia dengan penemuan OFB dalam sedimen urin. Pemeriksaan urin rutin sebagai salah satu bagian dari *general check up* agar dilakukan dengan seksama, karena di samping bahan ini diperoleh dengan cara tidak invasif juga dapat

memberikan gambaran indikator adanya dislipidemia. Penelitian ini dapat dilakukan lebih lanjut dengan sampel yang lebih besar dan dengan metoda kohort sehingga OFB dapat ditentukan apakah dapat digunakan sebagai uji diagnostik dini terhadap kelainan dislipidemia. Pemeriksaan OFB dengan menggunakan mikroskop fase kontras dapat memperjelas adanya OFB tersebut.

DAFTAR PUSTAKA

1. Grond J, Van Goor H, Elema JD. Histochemical analysis of focal segmental hyalinosis and sclerosis lesion in various rat models of experimental nephrotic syndrome. *Kidney Int.* 1987;29:945-46.
2. Diamond JR. Analogous pathobiologic mechanism in glomerulosclerosis and atherosclerosis. *Kidney Int.* 1991; 39:29-34.
3. Roh DD, Kwak P, Nelson D, Kamanna VS, Kirschenbaum MA. Effect of dietary cholesterol on rat glomerular cholesterol esterase. *American Journal of Nephrology.* 1993;13:478-82.
4. Gelehrter TO and Collins FS. Principle of radical genetics. 1st ed. Baltimore: Williams & Wilkins, 1990;27-47.
5. Krolewski AS, Warram JH. Onset of complication of diabetes in joslins diabetes mellitus. 13th ed. Philadelphia: Lea & Febinger, 1994;605-9.
6. Lisyani S. Workshop urinalisa: metodologi dan evaluasi urinalisa. 1988;7-32.
7. Indranila KS. Pemeriksaan sedimen urin. Semarang: BP UNDIP, 2007; hal. 6-10.
8. Smith JF. Urinalysis. c2008 [cited 2008 Oct 17]. Available from: <http://www.library.med.utah.edu/webpath/tutorial/urine/urine/html.cited17.10.2008>.

